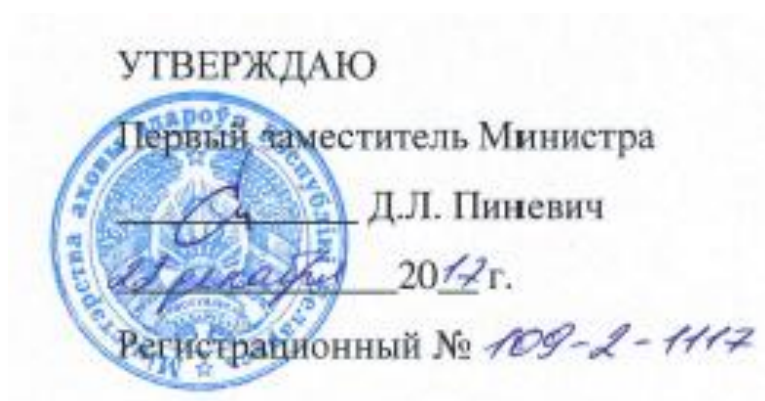

МИНИСТЕРСТВО ЗДРАВООХРАНЕНИЯ РЕСПУБЛИКИ БЕЛАРУСЬ

**МЕТОД ХИРУРГИЧЕСКОГО ЛЕЧЕНИЯ ВРОЖДЕННОГО
СТЕНОЗА МИТРАЛЬНОГО КЛАПАНА У ДЕТЕЙ**

инструкция по применению

Минск, 2017



МЕТОД ХИРУРГИЧЕСКОГО ЛЕЧЕНИЯ ВРОЖДЕННОГО СТЕНОЗА
МИТРАЛЬНОГО КЛАПАНА У ДЕТЕЙ

инструкция по применению

УЧРЕЖДЕНИЕ-РАЗРАБОТЧИК:

Государственное учреждение «Республиканский научно-практический
центр детской хирургии»

АВТОРЫ:

канд. мед. наук Дроздовский К.В., Пашкевич Д.В., Башкевич А.В.,
Дедович В.В., Швед М.М., Королькова Е.В.

Минск, 2017

ОБЩИЕ СВЕДЕНИЯ

1. В настоящей инструкции по применению (далее - инструкция) содержится описание метода хирургического лечения врожденного митрального стеноза у детей.

2. Инструкция предназначена для врачей-кардиохирургов, врачей-кардиологов, врачей-функциональной диагностики, врачей-анестезиологов-реаниматологов учреждений здравоохранения, занимающихся оказанием специализированной медицинской помощи детскому населению.

ПЕРЕЧЕНЬ НЕОБХОДИМЫХ РЕАКТИВОВ, СРЕДСТВ, ИЗДЕЛИЙ МЕДИЦИНСКОЙ ТЕХНИКИ И ДР.

3.1. Электрокардиограф.

3.2. Цифровой ультразвуковой аппарат экспертного класса кардиологического профиля с гармоническими датчиками для трансторакального и чрезпищеводного доступа 5,0-12,5 МГц, программным обеспечением трансторакального и чрезпищеводного исследования сердца и стресс-эхокардиографического исследования с возможностью 3D-реконструкции, одновременной записью и просмотром изображения в режиме off-line.

3.3. Биохимический анализатор с набором реагентов для определения pro-BNP-NT.

3.4. Перикардальные заплаты «Биокард» (производство РБ), механические и биологические клапаны сердца.

3.5. Временные и постоянные двухкамерные электрокардиостимуляторы с набором электродов соответствующих возрастной группе пациентов.

3.6. Наркозно-дыхательный аппарат, с сопутствующим расходным материалом и лекарственными средствами (севофлюран, изофлюран), необходимыми для проведения ингаляционного наркоза и искусственной вентиляции легких у пациентов соответствующей возрастной группы.

3.7. Аппарат искусственного кровообращения с сопутствующим расходным материалом, необходимым для проведения искусственного кровообращения у пациентов соответствующей возрастной группы.

3.8. Лекарственные средства: цефазолин, амикацин, метронидазол, ванкомицин, флуконазол, фентанил, нитропруссид натрия, дофамин, адреналина гидрохлорид, норадреналин, милринон, левосимендан, амиодарон, эналаприл, дигоксин, фуросемид.

ПОКАЗАНИЯ К ПРИМЕНЕНИЮ

4. Хирургическая коррекция врожденного митрального стеноза у детей (Q 23.2).

ПРОТИВОПОКАЗАНИЯ ДЛЯ ПРИМЕНЕНИЯ

5. Абсолютные:

5.1. терминальное состояние пациента, обусловленное сопутствующей патологией (либо самим ВПС при условии высокого риска любой хирургической коррекции);

5.2. легочная гипертензия IV степени.

ОПИСАНИЕ ТЕХНОЛОГИИ ИСПОЛЬЗОВАНИЯ МЕТОДА С УКАЗАНИЕМ ЭТАПОВ

6. Оценка исходной степени тяжести сердечной недостаточности производится в соответствии с приложением 1.

7. Оценка оценки функции и морфологии митрального клапана (далее МК) производится с помощью эхокардиографического исследования (далее ЭХО-КГ) в соответствии с приложением 2.

8. Доступ к сердцу осуществляется путем срединной стернотомии (рестернотомии, при повторных операциях).

9. Метод выбора хирургического лечения врожденного митрального стеноза - пластика МК. В период новорожденности, при тяжелом респираторном дистресс синдроме, вследствие отека легких, выполняется процедура Рашкинда - баллонная атриосептостомия, для стабилизации состояния пациента.

10. У новорожденных и грудных детей для интраоперационной визуализации клапанного аппарата используется доступ через правое предсердие и межпредсердную перегородку. На клапанное кольцо МК накладываются провизорные швы, кольцо выводится в операционную рану. У детей старшего возраста возможно использовать доступ через левое предсердие.

11. После визуализации МК и оценки его морфологических составляющих (створки, хордальный аппарат, клапанное кольцо, папиллярные мышцы) выполняется гидравлическая проба путем введения в левый желудочек сердца 0,9% стерильного раствора хлорида натрия для оценки исходной компетентности клапана.

12. Начальный этап коррекции состоит из оценки надклапанной части МК, при наличии мембраны - проводится резекция суправальвулярного фиброзного кольца.

13. При слиянии комиссур МК - производится комиссуротомия.

14. У пациентов с парашютообразным МК или с аркадным типом МК для адекватной оценки подклапанных структур, располагающихся под задней створкой МК, производится отсечение задней створки от фиброзного кольца. Множественные, сливающиеся вторичные хорды разделяются, мобилизуются или резецируются.

15. После мобилизации производится пластика задней створки МК, путем вшивания в нее заплаты из аутоперикарда либо из Биокарда обивным непрерывным монофиламентным полипропиленовым швом 6\0 или 7\0.

16. Формируемый размер отверстия МК основывается на площади поверхности тела пациента и не должен быть менее -2 и более 1 по шкале Z-score.

17. После выполнения МК, проводится гидравлическая проба. При наличии центральной регургитации, проводится шовная аннулопластика - используется методика Де-Вега от комиссуры до комиссуры по задней полуокружности МК, либо комиссуральная аннулопластика. У детей старшего возраста возможно выполнение аннулопластики по методу Калафиори.

18. При наличии остаточного стеноза МК, умеренном недоразвитии левого желудочка сердца допустимо создание фенестрации межпредсердной перегородки (либо в заплате) диаметром от 3 до 5 мм в зависимости от состояния гемодинамики пациента.

19. При невозможности выполнения пластики МК и отсутствии возможности выполнить протезирование МК (неонатальный период жизни пациента) возможно выполнение атриосептэктомии с бандированием легочной артерии.

20. После окончания искусственного кровообращения всем пациентам с весом больше 3 кг выполняется транспищеводная эхокардиография, для оценки результатов коррекции.

21. При наличии регургитации на МК более II степени, градиенте диастолического давления более 10 мм рт. ст. необходимо выполнить повторную коррекцию либо рассмотреть возможность протезирования МК, при невозможности выполнения клапан сохраняющей операции.

22. Алгоритм метода хирургического лечения врождённого митрального стеноза представлен в приложении 3.

АНЕСТЕЗИОЛОГИЧЕСКОЕ ПОСОБИЕ И МОНИТОРИНГ ВИТАЛЬНЫХ ФУНКЦИЙ ПАЦИЕНТА ПРИ ВЫПОЛНЕНИИ КАРДИОХИРУРГИЧЕСКОГО ВМЕШАТЕЛЬСТВА

23. Индукция в анестезию перед началом хирургического вмешательства осуществляется с применением ингаляционного анестетика севофлюрана в дозе от 0,8 до 3 об. % в кислородно-воздушной смеси.

24. Поддержание анестезии осуществляется путем внутривенного введения фентанила (2-5 мкг/кг/час) и подачей в дыхательный контур изофлюрана в дозе 0,4-1,6 об. % либо севофлюрана в дозе 1,2-2,2 об. %.

25. Искусственная вентиляция легких проводится в режимах с контролем по давлению (PCV) либо по объему (IPPV).

26. Основные составляющие анестезиологического пособия при митральном стенозе управление преднагрузкой, постнагрузкой, частотой сердечных сокращений и давлением в легочной артерии, с учетом сопутствующих внутрисердечных аномалий.

27. Избыток жидкости (в том числе нахождение пациента в положении Тренделенбурга на операционном столе) может вызывать отек лёгких.

28. При недостаточности МК основная цель анестезиологического пособия снижение постнагрузки. Поскольку до операции большинство пациентов принимает ингибиторы АПФ и диуретики, на момент индукции анестезии они могут находиться в состоянии гиповолемии - это состояние должно тщательно корректироваться.

29. В постперфузионном периоде для осуществления инотропной поддержки используется дофамин, адреналин, норадреналин. При низком сердечном выбросе используется милринон или левосимендан. Эти препараты имеют преимущество над другими катехоламинами поскольку не увеличивают постнагрузку.

30. На протяжении выполнения всего оперативного вмешательства в режиме реального времени осуществляется непрерывный мониторинг основных показателей гемодинамики (ЭКГ, артериальное давление (систолическое, диастолическое и среднее), центральное венозное давление, насыщение капиллярной крови кислородом). Регистрация артериального давления проводится путем инвазивного и неинвазивного измерения. Осуществляется постоянный лабораторный контроль кислотно-основного состояния крови, водно-электролитного баланса, показателей коагуляции и уровня гемоглобина. Проводится почасовой контроль диуреза.

ИСКУССТВЕННОЕ КРОВООБРАЩЕНИЕ И ЗАЩИТА МИОКАРДА ПРИ ВЫПОЛНЕНИИ КАРДИОХИРУРГИЧЕСКОГО ВМЕШАТЕЛЬСТВА

31. Для проведения искусственного кровообращения используются бикавальная канюляция и канюляция восходящей аорты. Большинство операций выполняется в условиях умеренной гипотермической перфузии 28-32°C.

32. При проведении оперативного вмешательства в условиях искусственного кровообращения объемная скорость перфузии составляет 150-200 мл/кг/мин. или 3 л/мин./м² для пациентов массой тела менее 10 кг и 1,8-2,5 л/мин./м² для пациентов массой тела от 10 кг. Адекватность перфузии оценивается по показателям газов и кислотно-основного состояния крови, артериальному и центральному венозному давлению, температурному градиенту (пищеводная и кожная температура) – градиент не более 2,5°C.

33. Защита миокарда при работе на остановленном сердце обеспечивается проведением холодной интегрированной кровяной кардиopleгии либо раствором кустодиола, при выполнении длительных и объемных реконструкций.

34. В пред- и постперфузионный период при наличии соответствующих показаний для поддержания адекватной гемодинамики осуществляется введение препаратов из группы периферических вазодилататоров (нитропруссид натрия в дозировке 0,2-4,0 мкг/кг/мин.), катехоламинов (фенилэфрин, дофамин, адреналина гидрохлорид, норадреналин в соответствующих дозировках) и ингибиторов фосфодиэстеразы (милринон в дозировке 0,5-1,0 мкг/кг/мин.).

ВЕДЕНИЕ ПАЦИЕНТОВ В ПОСЛЕОПЕРАЦИОННОМ ПЕРИОДЕ

35. Медицинская профилактика инфекционных осложнений в раннем послеоперационном периоде после выполнения

кардиохирургического вмешательства осуществляется путем парентерального введения антибиотиков цефалоспоринового ряда в течение 7 дней (по показаниям – дольше).

36. Ингибиторы АПФ (эналаприл, каптоен) и диуретики (фуросемид, верошпирон, гидрохлортиазид) используются для терапии сердечной недостаточности в послеоперационном периоде в возрастных дозировках.

37. Антиагрегантная (аспирин) либо антикоагулянтная (фраксипарин, варфарин) терапия применяется у пациентов с имплантированным искусственным клапаном сердца, при выраженном митральном стенозе и угрозе формирования тромбов в левом предсердии. Назначение препаратов осуществляется в возрастных дозировках под контролем МНО.

38. Противовоспалительная терапия проводится при обширных реконструкциях МК путем назначения ибупрофена в возрастной дозировке в течение трех месяцев.

39. При наличии легочной гипертензии, сохраняющейся в послеоперационном периоде, используются препараты ингибиторы фосфодиэстеразы (виасил, силденафил) в возрастной дозировке под строгим контролем артериального давления.

40. Контрольные осмотры кардиолога и ЭХО-КГ исследования, при неосложненном течении послеоперационного периода, выполняются в следующие сроки:

- через 3 месяца после хирургической операции;
- через 6 месяцев после хирургической операции;
- через 1 год после хирургической операции;
- далее 1 раз в год.

ПЕРЕЧЕНЬ ВОЗМОЖНЫХ ОСЛОЖНЕНИЙ МЕТОДА

41. В ходе (после) выполнения хирургической коррекции патологии митрального клапана у детей возможно развитие следующих осложнений:

- 41.1. Кровотечение.
- 41.2. Нарушения ритма сердца.
- 41.3. Инфаркт миокарда.
- 41.4. Инфекционные осложнения.
- 41.5. Резидуальная недостаточность (стеноз) МК.
- 41.6. Резидуальный дефект межжелудочковой перегородки.
- 41.7. Нарушение мозгового кровообращения.
- 41.8. Сердечная недостаточность.

Приложение 1
к инструкции по применению
метода хирургического лечения
врожденного порока сердца
атриовентрикулярной
коммуникации у детей

Соотношение стадий сердечной недостаточности по шкале NYHA и
модифицированной классификации Ross у детей

| Функциональный класс | NYHA | Ross |
|----------------------|---|--|
| 1 | 2 | 3 |
| Класс I | Нет ограничений физической активности | Нет симптомов |
| Класс II | Умеренное ограничение физической нагрузки. При физической нагрузке возникает утомляемость, одышка, сердцебиение - в покое нет | Новорожденные: небольшое тахипноэ или потливость при кормлении Дети старшего возраста: диспноэ при физической нагрузке |
| 1 | 2 | 3 |
| Класс III | Выраженное ограничение | Новорожденные: |

| | | |
|----------|---|---|
| | <p>физической нагрузки. При незначительных физических нагрузках возникает одышка, утомляемость, сердцебиение - в покое нет.</p> | <p>выраженное тахипноэ или потливость при кормлении, удлиненное время кормления, задержка темпов роста и набора массы тела. Дети старшего возраста: выраженное диспноэ при физической нагрузке.</p> |
| Класс IV | <p>Невозможность выполнять любую физическую нагрузку, симптомы застойной сердечной недостаточности определяются в покое.</p> | <p>В покое имеется тахипноэ, втяжение межреберных промежутков, «хрюканье», потливость.</p> |

Приложение 2

к инструкции по применению
метода хирургического лечения
врожденного порока сердца
атриовентрикулярной
коммуникации у детей

Схема оценки митрального клапана, дополняющая основной протокол ЭХО-КГ исследования

| |
|---|
| Ф.И.О. пациента _____ |
| Ф.И.О. врача _____ |
| Диагноз: _____ |
| 1. Левое предсердие: _____ мм; Z-score _____; Супраанулярная мембрана: да\нет Предсердная поверхность створок МК: норма\патология Вегетации a1 a2 a3 p1 p2 p3 _____ Перфорация a1 a2 a3 p1 p2 p3 _____ Другое _____ |
| 2. Клапанное кольцо: _____ мм, Z-score _____, норма\дилатировано\гипоплазировано\атрезировано |
| 3. Створки клапана и комиссуры: Ткань створок: нормальная\диспластичная\гиперпластичная _____ Подвижность створок: нормальная\рестрикция\пролапс _____ Комиссуры: сформированы\не сформированы _____ Регургитация: отсутствует\минимальная\умеренная\выраженная _____ Стеноз: отсутствует\минимальный\умеренный\выраженный с ГСД _____ мм рт. ст. |
| 4. Хордальный аппарат: Хорды 1-2 порядка: сформированы\не сформированы _____ Длина хорд: удлинены\укорочены\избыток хорд 3-4 порядка _____ Межхордальные промежутки: свободны\облитерированы _____ Крепление хорд к папиллярным мышцам: типичное\атипичное\септальное |
| 5. Папиллярные мышцы: норма\одна\несколько _____ Вид: обычный\гипертрофия\гипоплазия _____ |
| 6. Левый желудочек: Сократительная функция: норма\снижена _____ |

Фиброэластоз: да\нет _____

Особенности:

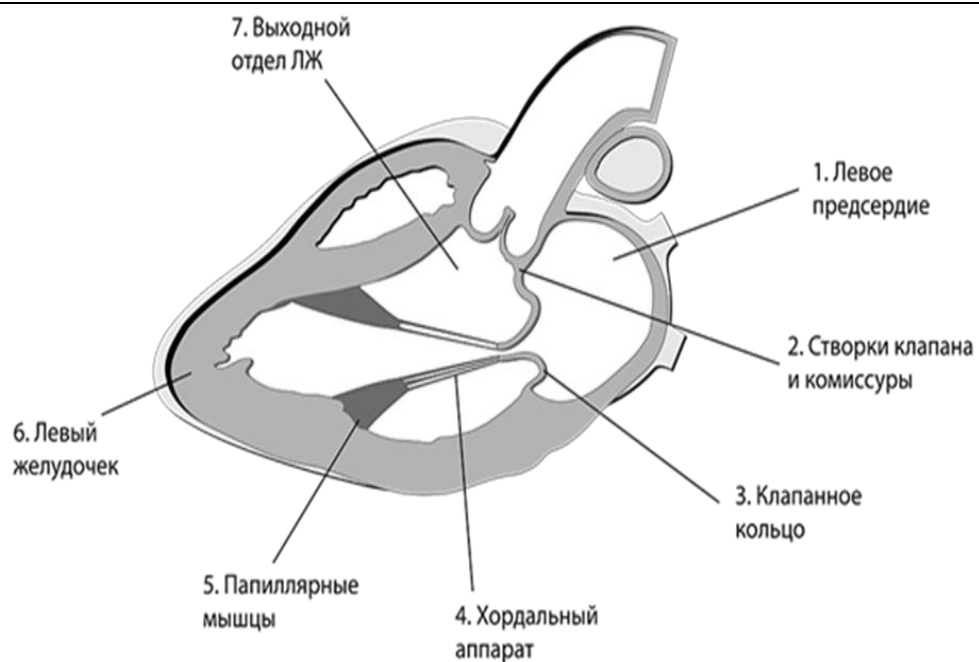
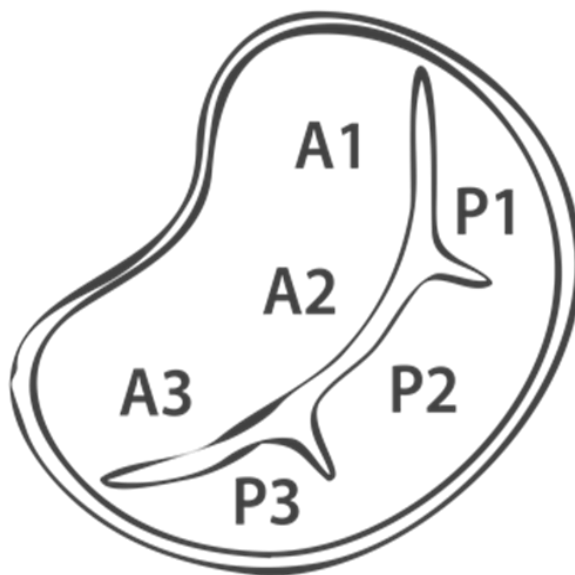
да\нет _____

7. Выходной отдел левого желудочка:

Обструкция: да\нет _____

Гипертрофия: да\нет _____

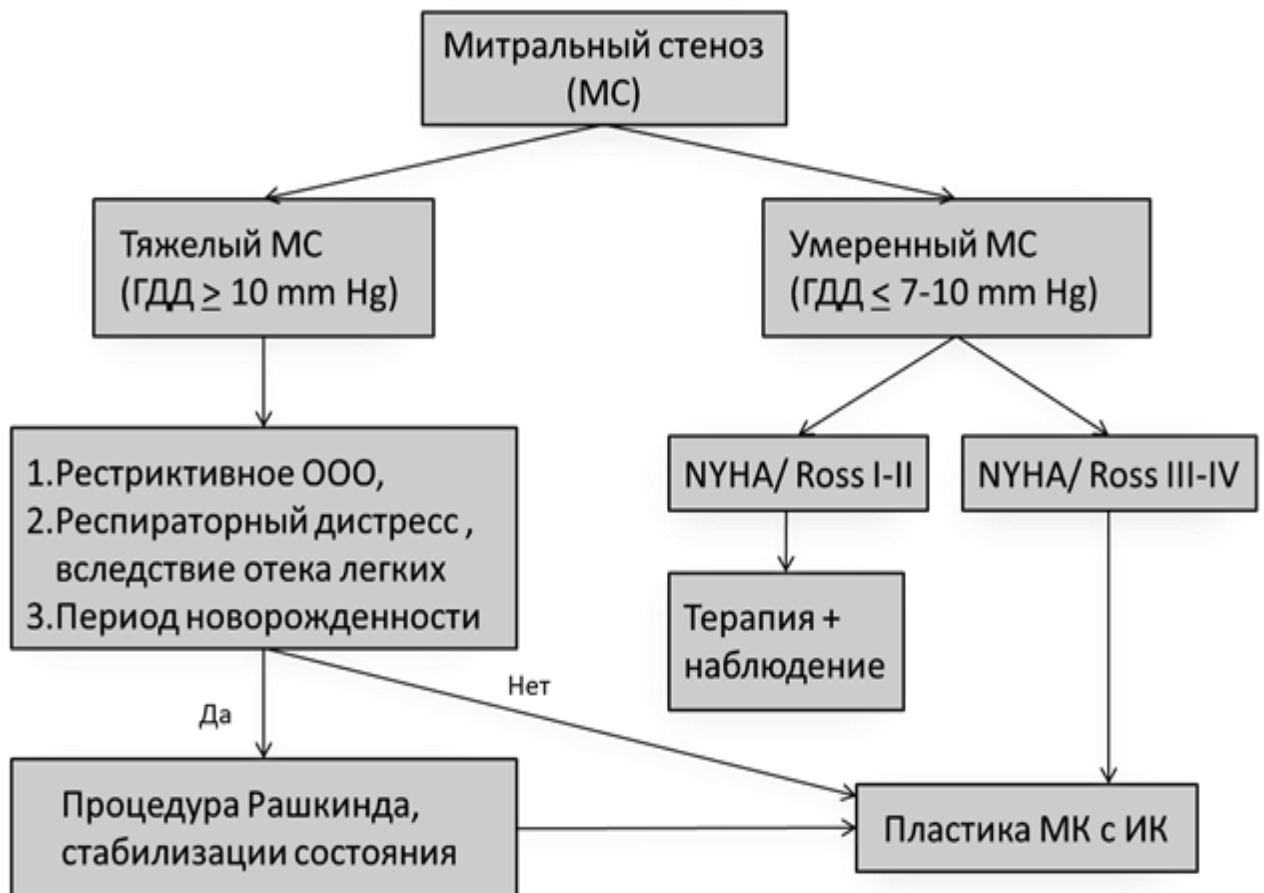
Особенности: да\нет _____



Приложение 3

к инструкции по применению
метода хирургического лечения
врожденного стеноза
митрального клапана у детей

Алгоритм метода хирургического лечения врожденного митрального стеноза.



Отпечатано в ОДО «Издательство “Четыре четверти”»
Свидетельство о государственной регистрации
издателя, производителя и распространителя печатных изданий
№1/139 от 08.01.2014, №3/219 от 21.12.2013.
Ул. Б. Хмельницкого, 8-215, 220013, г. Минск,
Тел./факс: (+375 17) 331 25 42. E-mail: info@4-4.by